République Algérienne Démocratique et Populaire | Ministère de l'enseignement supérieur
Université des sciences de la santé d'Alger | Faculté de Médecine Dentaire
Service de Parodontologie | Chef de service: Pr. M.Meddad

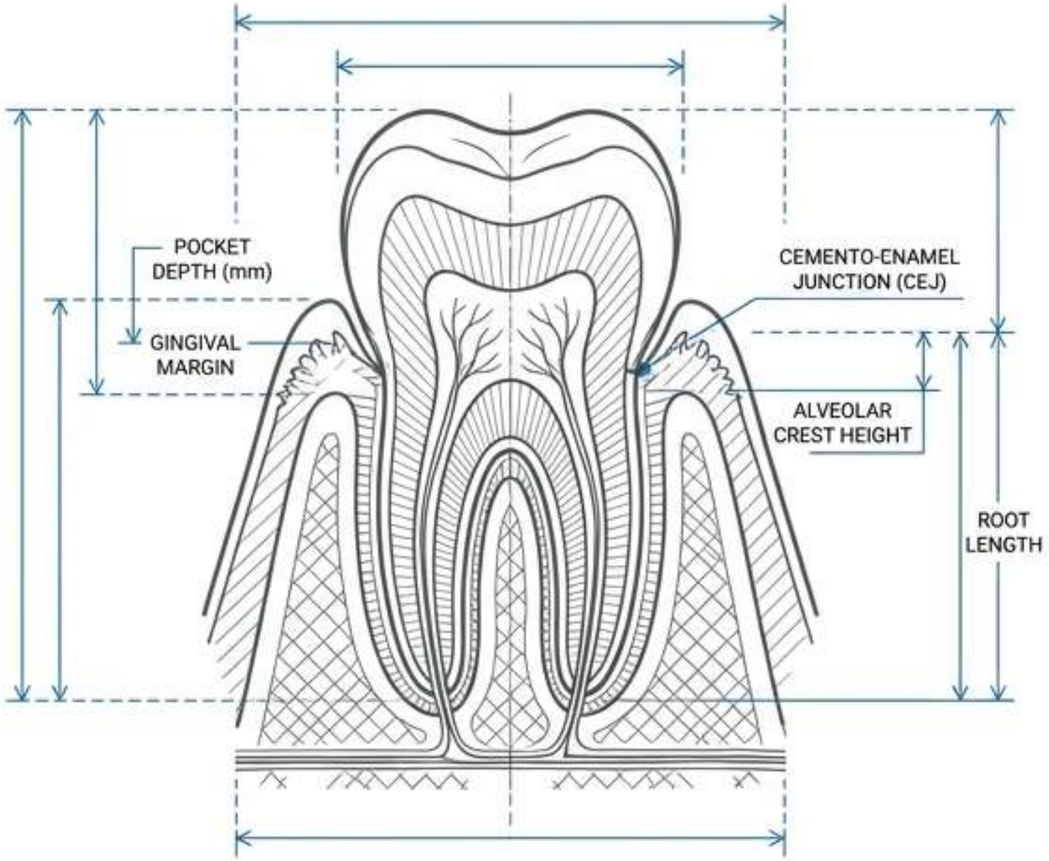

EXAMEN CLINIQUE EN PARODONTOLOGIE

Diagnostic, Pronostic, Plan de traitement

Présenté par **Dr. MESMOUS**
Cours 3ème année (2025/2026)

Dentist Web

CLINICAL EXAMINATION FLOW: A BLUEPRINT FOR CARE

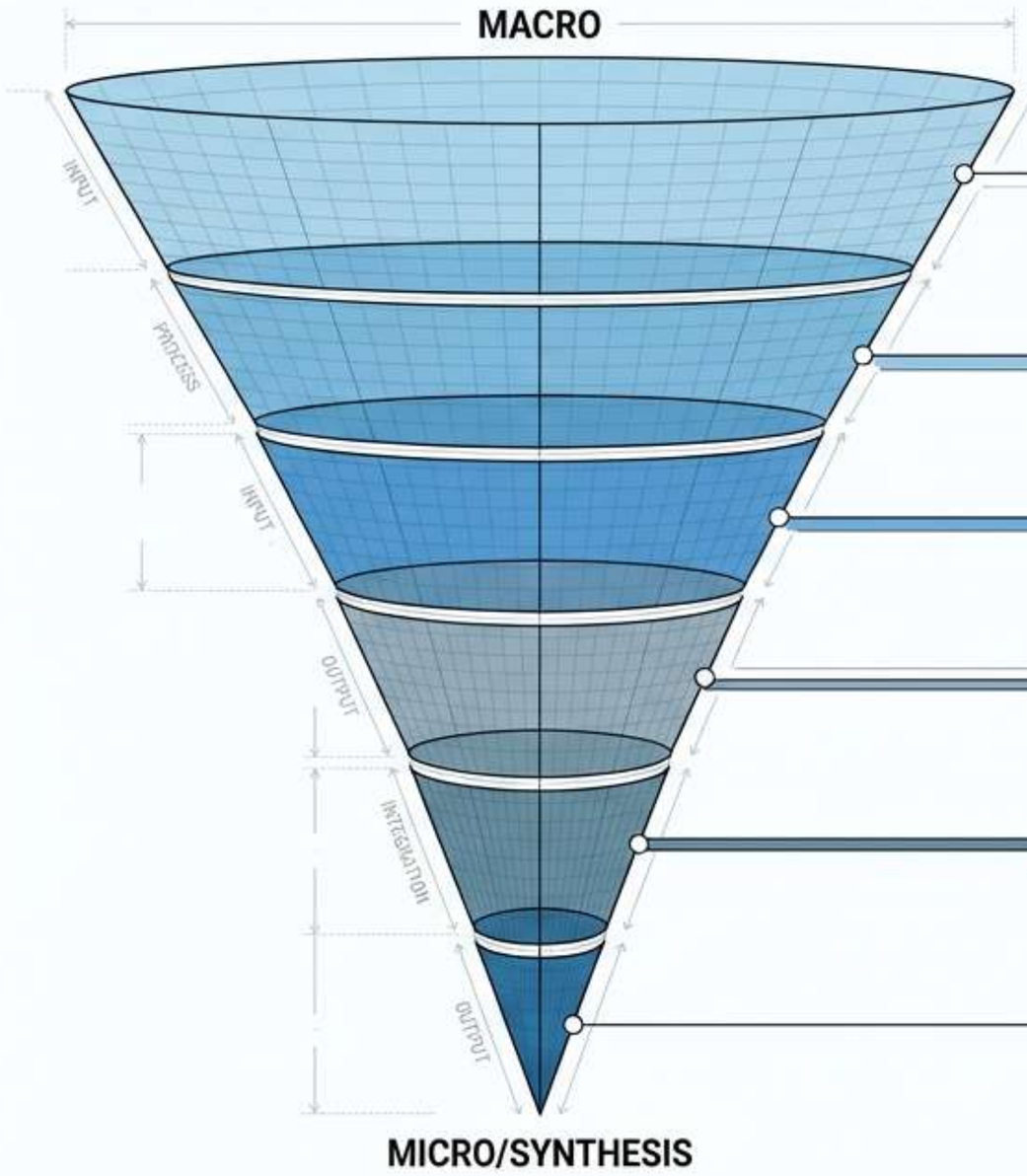

1 PHASE 1: L'INTERROGATOIRE
(Créer le lien et décoder les attentes)

Un u'interrogatoire c de colle s aarser à fitinr.le lien et connenent une aitenters un conqonite et comerioumt de coeterriante.

2 PHASE 2: L'EXAMEN EXOBUCCAL
(Le paysage macroscopique : Face, Muscles, ATM)

Un examosaule l'examen exobuccal, et la prasage en:ouccaue muscles. (ce macroscopique : Face, Muscles, ATMs).

3 PHASE 3: L'EXAMEN ENDOBUCCAL
(Du superficiel au parodonte profond et fonctionnel)

Un seumetux de commmie l'examen endobuccal (Du superficiel au parodonte jnniiced et parodonte profond et fonctionnel.

4 PHASE 4: LES EXAMENS COMPLÉMENTAIRES
(La vérité cachée : Radio, Bio, Microbio)

La nonasurrverierromurmer tomcon son: les examens complémentaire: (la vérité cachée : Radio, Bio, Microbio.

5 PHASE 5: DIAGNOSTIC ET PRONOSTIC
(La synthèse clinique)

Denc un amthèse: diagnostic et pronostic (La synthèse clinique) sur touto domninohsi en meures donserns diagnosts.

6 PHASE 6: PLAN DE TRAITEMENT
(L'exécution thérapeutique en 4 étapes)

Une miesrum modussie: **plan de traitement** ies st-ik-lamen irine cetx contoue et l'exécution thérapeutique en 4 étapes.

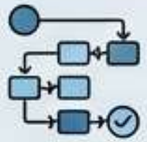

Dentist Web

THE CLINICAL ARCHITECT'S BLUEPRINT: PATIENT DOSSIER & DEMOGRAPHIC MATRIX



1.1 État civil (Indices diagnostiques) :

Âge:	Évaluation physique, maladies liées à l'âge.
Sexe: ♀♂	Hormones (grossesse, cycle, contraceptifs) → gingivite gravidique, épulis. *[Ref: Implicit Past Exam Focus]*
Profession:	Intoxications (Plomb = Liseré bleu noir ; Mercure = Œdème important). Postes à responsabilité = Stress, DAM, GUN.
Adresse/Tel:	Urgences et contacts familiaux.

1.2 Motif de consultation :

Noté dans les termes du patient (sans influencer).
Déceler **plaintes subjectives**: saignements, œdème, douleurs, suppurations, mobilités, migrations, halitose, tassements, récessions.
Motifs: Esthétique, Fonctionnel ou Autres.

Dentist Web

THE CLINICAL ARCHITECT'S BLUEPRINT: DENTAL & MEDICAL HISTORY TIMELINE

Passé Dentaire

1.3 Anamnèse Locale :

- **Personnels:** Fréquence des visites, soins, extractions (carie ou mobilité?), complications per/postop, traitements prothétiques/ODF.
- **Familiaux:** Évaluer risque de récidive et type de maladie.

Passé Médical

1.4 Anamnèse Générale :

- Habitudes, traitements (anticoagulants, antiagrégants), allergies, vaccins, hérédité, répercussions générales (asthénie, fièvre).
- Avis du médecin traitant requis si pathologie lourde.

À l'interrogatoire, il est important de demander si le patient est fumeur car l'ensemble des études désigne le tabac comme :

- Un facteur de risque majeur sur le parodonte. [Ref: Q10]

1.5 Histoire de la maladie :

- Chronologie, facteur déclenchant, mode évolutif.
- Brossage (durée, type, technique, fil, brossette).

Dentist Web

THE CLINICAL ARCHITECT'S BLUEPRINT: EXAMINATION & LYMPH NODE MAP

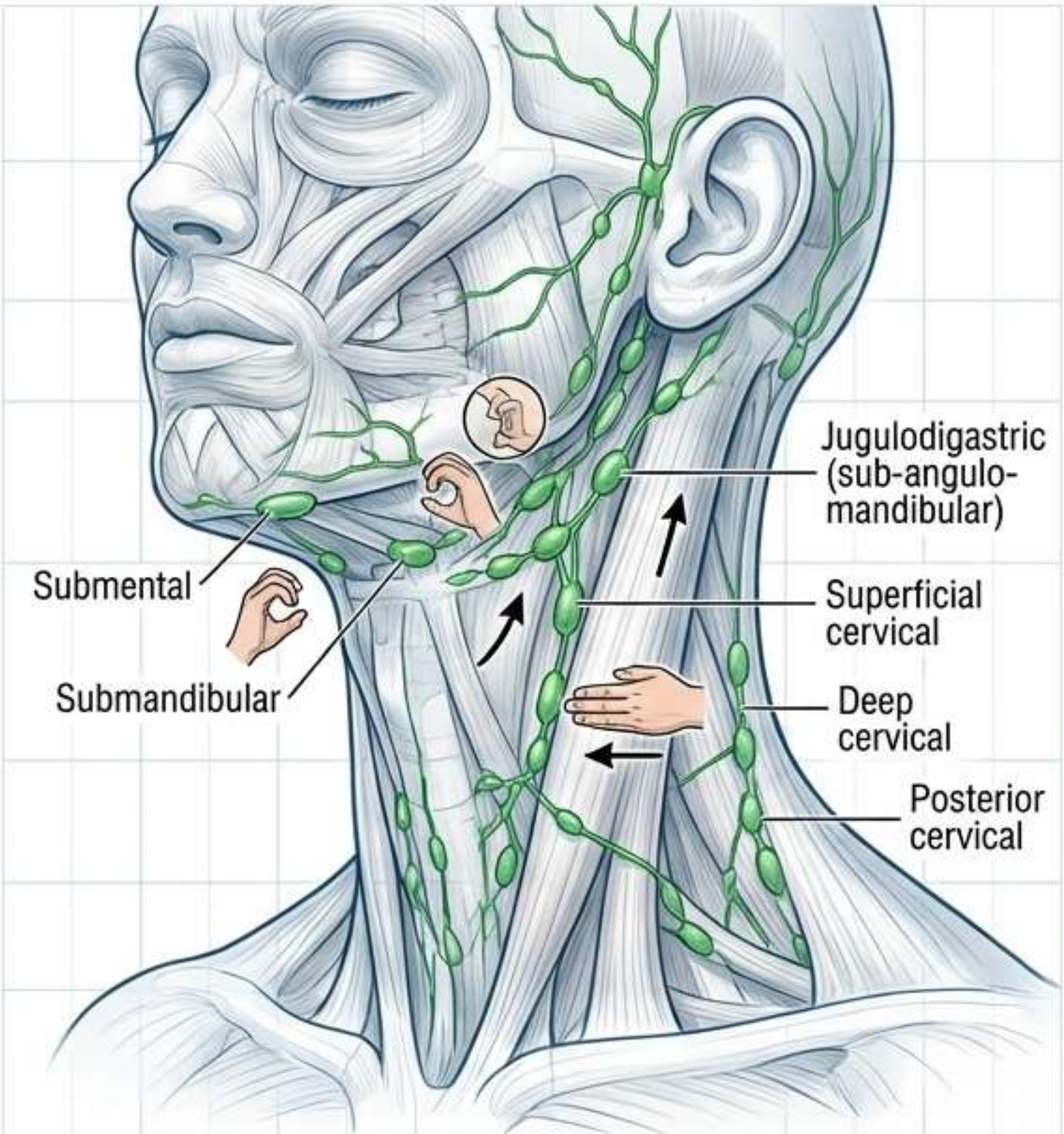

2.1.1 Examen de la face (Inspection & Palpation) :

- **Inspection:** Symétrie (plan sagittal), 3 étages, téguments, stomion (lèvres au repos).
- **Palpation:** Tissus (mou, dur, ligneux, rénitent, fluctuant), adhérence, chaleur, douleur (échelle visuelle).

La Carte Ganglionnaire (Bilan bilatéral) :

Cercle de Waldeyer / Génienne.

Sub-angulo-mandibulaire, sub-mandibulaire, sous-mentale : Palpation avec les doigts en « crochets », tête penchée du côté exploré. [Predicted - Clinical technique MCQ]

Jugulo-carotidienne : Doigts à plat, tête penchée du côté opposé.

Paramètres : Nombre, taille, consistance, sensibilité, adhérence.

Dentist Web

THE CLINICAL ARCHITECT'S BLUEPRINT: MASTICATORY MUSCLE & TMJ EXAMINATION

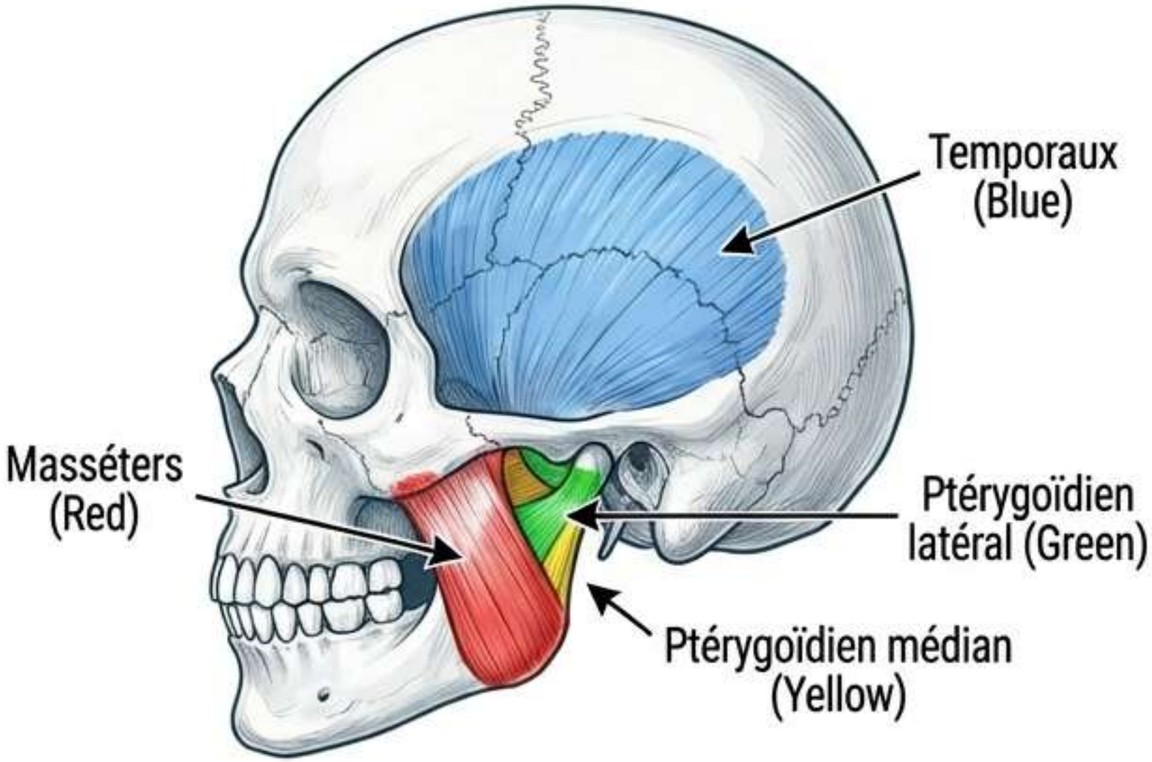

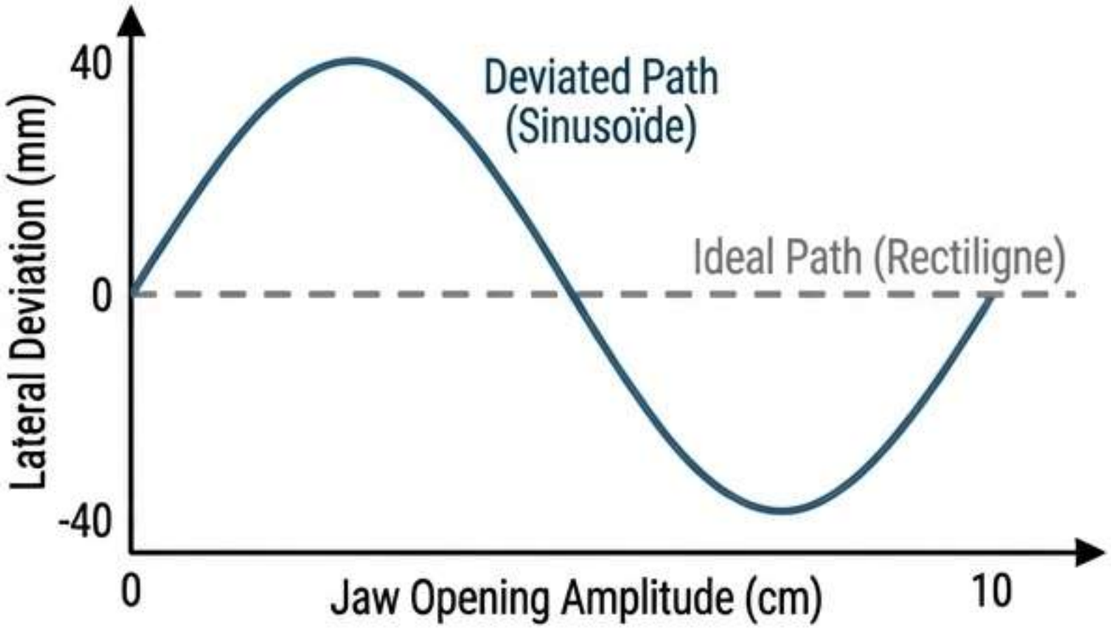

Palpation Musculaire (Hypertrophie, Contraction, Douleur) :

- **Masséters**: Pincé par pouce/index, recherche zones gâchettes.
- **Temporaux**: Pouce, index, majeur sur faisceaux ant/moyen/post.
- **Ptérygoïdien latéral**: Voie intra-buccale, arrière tubérosité maxillaire.
- **Ptérygoïdien médian**: Insertion basse, sous angulo-mandibulaire interne.

2.1.2 / 2.1.3 Examen des ATM et Cinétique :

Palpation: Extra-auriculaire (1 cm prétragus) / Intra-auriculaire (méat auditif).

Bruits (Gnathosonies): Craquements (subluxation/frottement), Claquements (ressaut/décrochement), Crépitations (sable/surfaces osseuses).

- **Amplitude**: 3 à 4 cm (3-4 travers de doigts). Trismus (temporaire) vs Constriction (permanente). Trajet (rectiligne, sinusoïde, dévié).

Dentist Web

THE CLINICAL ARCHITECT'S BLUEPRINT: PLAQUE INDICES & HALITOSIS

Biofilm dentaire
(Plaque)

1. Silness et Löe (PI)
2. Greene et Vermillon (OHI-S)
3. O'Leary (1972)

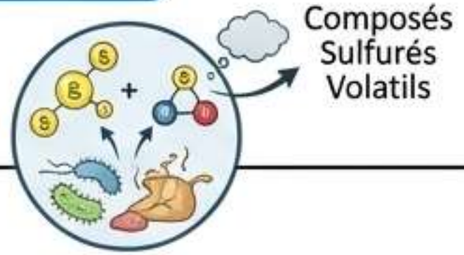

Halitose
(Mauvaise haleine)

2.2.1 Évaluation Hygiène (Plaque, Tartre, Materia alba) :

Indices de Plaque :

- **1. Silness et Löe (PI):** Faces V, L, proximales.
- **2. Greene et Vermillon (OHI-S):** Simplifié (DI-S débris + CI-S tartre).
- **3. O'Leary (1972):** Sur 4 faces en pourcentage, idéal au quotidien.

L'Halitose :

L'**halitose** est un signe d'activité de la maladie parodontale. [Ref: Q4 (2020)]

Pathogénie : Les composés sulfurés volatils par des bactéries Gram négatif anaérobies fragilisent la muqueuse, modifient le squelette des fibroblastes et perturbent la cicatrisation. [Predicted - Pathophysiology mechanism]

Dentist Web

THE CLINICAL ARCHITECT'S BLUEPRINT: DENTAL EXAMINATION & INDICES

2.2.2 Examen des Dents :

Formule (32 adultes / 20 lactéales).

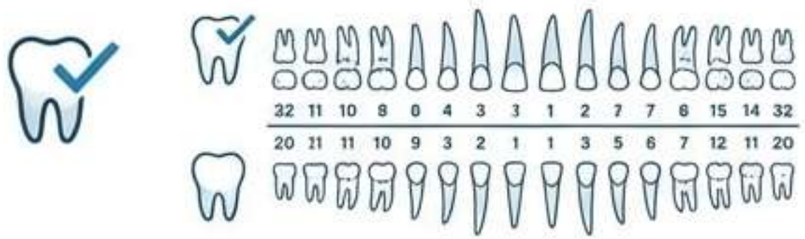

Anomalies & Lésions :

Indice d'abrasion d'Aguel.

Dyschromies (Tétracyclines=brunes, Tabac=marron, Tuberculose=verte).

Hyperesthésie dentinaire (jet d'air).

Indice CAO (Klein et Palmer 1938):

Cariées + Absentes + Obturées (Varie de 0 à 28, sans les 3e molaires. Ignore lésions initiales).

Facteurs de rétention :

Absence de point de contact, obturations débordantes, ODF.

Traumatisme Occlusal :

- Primaire : Forces anormales sur parodonte sain (élargissement ligamentaire, sans perte osseuse).

- Secondaire : Forces sur parodonte affaibli. Accélère les poches.

Mobilité :

Indice de Mülheman (1975).

Dentist Web

THE CLINICAL ARCHITECT'S BLUEPRINT: SUPERFICIAL PERIODONTIUM

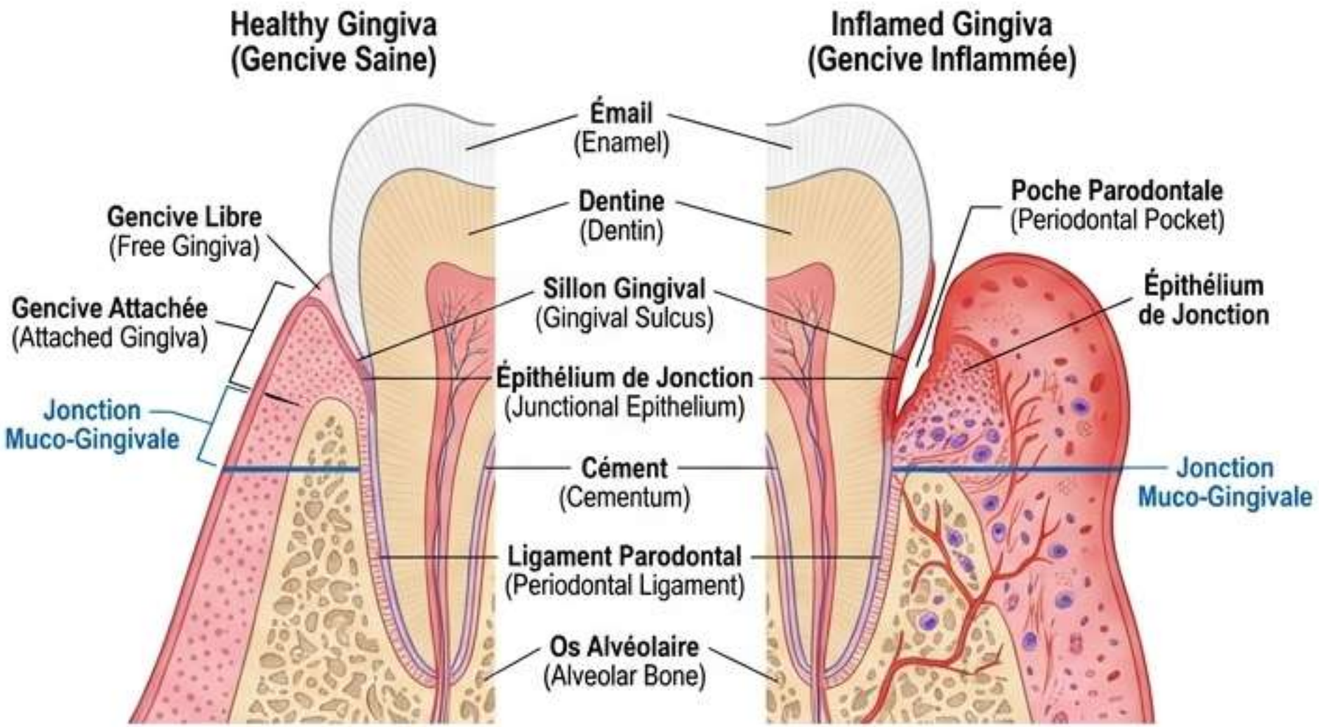

2.2.3 Parodonte Superficiel :

Le diagnostic **étiologique et positif** de la **gingivite induite par la plaque** est basé sur : **L'examen du parodonte superficiel.** [Ref: Q3 (2025)]

- **Inflammation :** Érythème (rouge/bleu), Œdème (rebord arrondi, luisant), Saignement. (Note: Lésion s'étendant à la gencive e alvéolaire = Lichen ou Kaposi).
- **Indice Gingival (GI) Löe & Silness :** 0.1-1 (Légère), 1.1-2 (Modérée), 2.1-3 (Sévère).
- **Gencive attachée :** Calcul = Hauteur totale – Profondeur du sillon.

Récessions Gingivales : Classification de Miller (1985) [pronostic de recouvrement] et Classification de Cairo (2011) [basée sur l'attache clinique interproximale]. [Predicted – Evolution of classifications]

Dentist Web

THE CLINICAL ARCHITECT'S BLUEPRINT: PARODONTE PROFOND (LE SONDAGE)

2.2.4 Parodonte Profond (Le Sondage) : S'effectue en 6 sites (V, DV, MV, L, DL, VL). Site sain = poches ≤ 3 mm.

Le sondage parodontal permet de mettre en évidence : La localisation des poches, la présence d'un saignement, la présence d'atteinte de furcation. [Ref: Q68, Q1]

Sondes à pression constante : Appliquent une force stricte de 25 g. [Predicted - Standardization metrics]

La sonde de Williams : Permet de mesurer la profondeur de la poche parodontale. [Ref: Q1 (2022)]

La profondeur de la poche se mesure : Du rebord gingival à la partie coronaire de l'attache épithéliale. [Ref: Q4 (2019)]

Tartre sous-gingival : Décelable en sondant avec un instrument fin. [Ref: Q4 (2024)]

Sonde CPITN (OMS) : Absence de graduations entre 5.5-8.5 et 8.5-11.5. Sonde plastique pour implants.

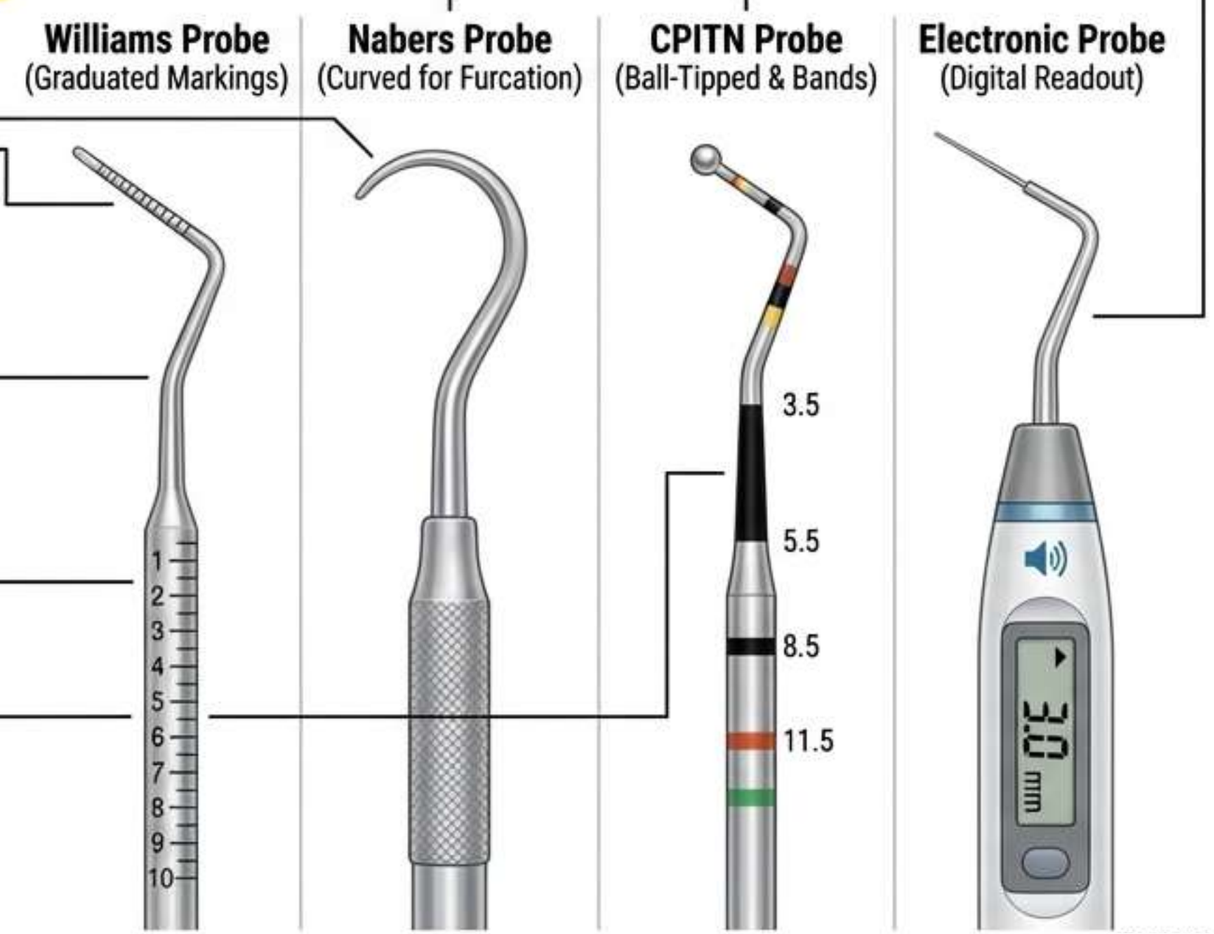

Dentist Web

THE CLINICAL ARCHITECT'S BLUEPRINT: PARODONTE PROFOND (CHARTING & FURCATIONS)

Le charting parodontal permet d'explorer l'atteinte gingivale en enregistrant les poches, niveau d'attache, saignement, tartre.
[Ref: Q18]

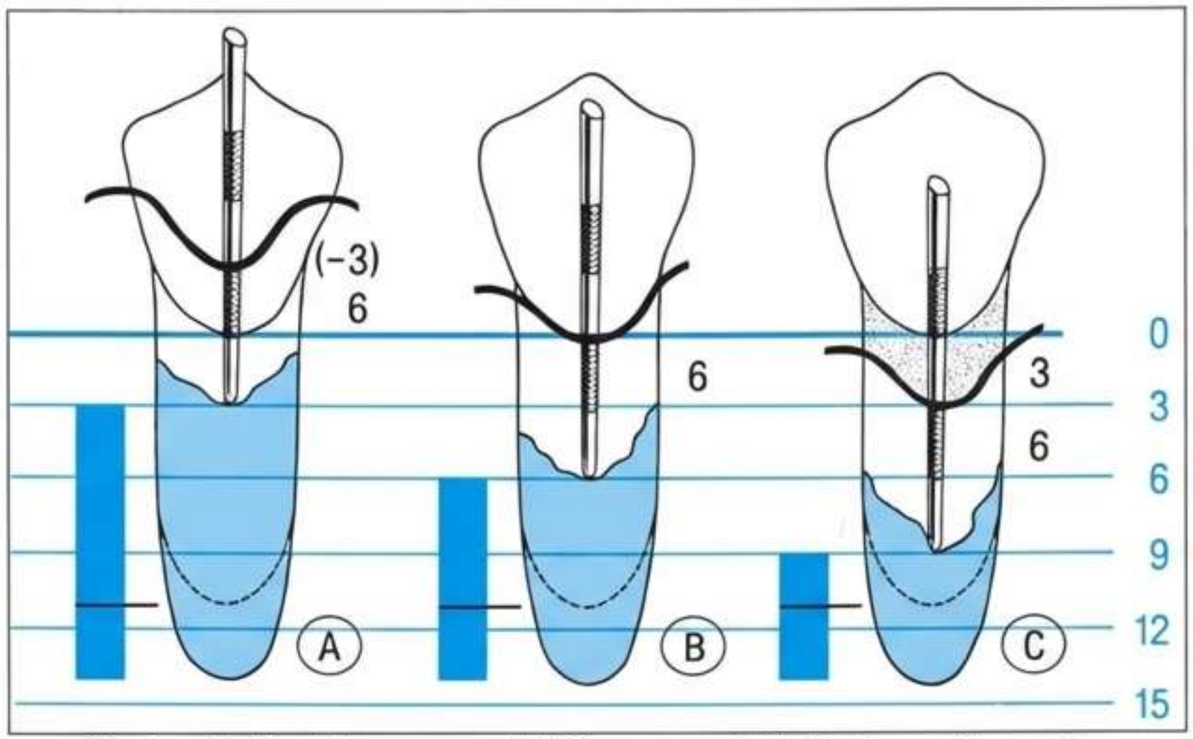

Calcul du Niveau d'Attache (Mathématique) :
A: Poche 6, Hyperplasie -3 = Attache 3mm.
B: Poche 6, Gencive 0 = Attache 6mm.
C: Poche 6, Récession +3 = Attache 9mm.

Examen des Furcations :

La sonde de Nabers permet :

- L'exploration des furcations / La perte osseuse dans la zone de furcation.
[Ref: Q75, Q12 (2023)]

Classifications : **Hamp** (horizontale) et **sous-classes de Tarnow & Fletcher** (verticale à partir du dôme).
[Predicted - Advanced anatomical staging]

Signes Cliniques : BOP (meilleur critère, latence 20-30s), Suppuration (signe tardif).
Erreurs de sondage: pression, diamètre, tartre, œdème.

Dentist Web

THE CLINICAL ARCHITECT'S BLUEPRINT: EXAMEN DES PARTIES MOLLES

2.2.5 Examen des Parties Molles :
- **Muqueuses** : Voûte, voile, joues. Lésions élémentaires (macules, papules, annulaires).
- **Langue** : Macro/Microglossie, position sous le plan des cuspides, langue dépapillée (géographique), **ankyloglossie** (frein court).

Classification Topographique des Freins Labiaux (Placek et al., 1974) :
[Predicted - 4-stage classifications are prime MCQ targets]

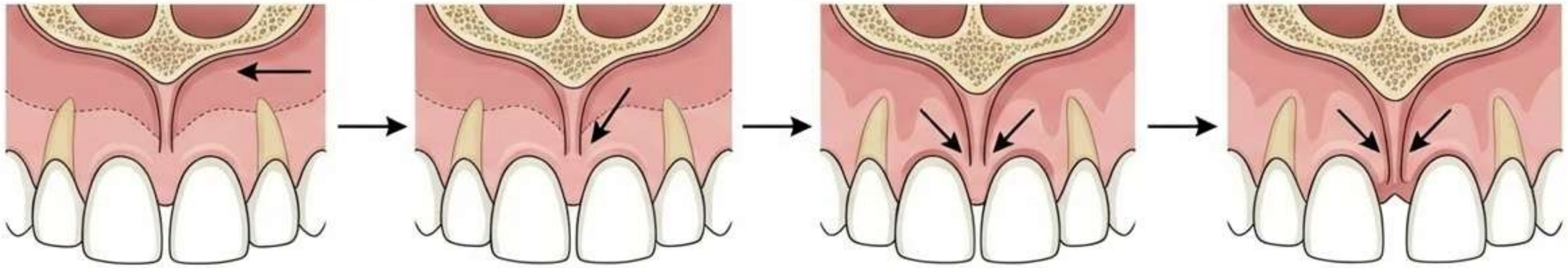

Class 1
1. Attache muqueuse : Limite muco–gingivale.

Class 2
2. Attache gingivale : Noyée dans la gencive attachée.

Class 3
3. Attache papillaire : Déplace la gencive marginale au test de traction.

Class 4
4. Attache interdentaire : Se confond avec la papille bunoïde (diastème).

Dentist Web

THE CLINICAL ARCHITECT'S BLUEPRINT: RAPPORTS STATIQUES & COURBES DE COMPENSATION

2.2.6.1 Rapports Statiques :

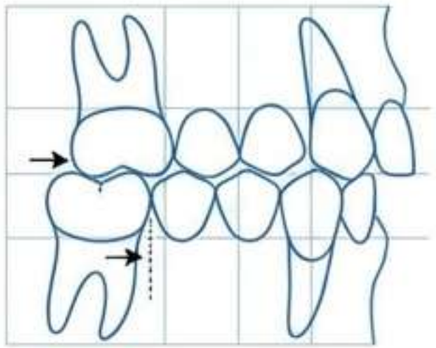

Classe I : Normocclusion

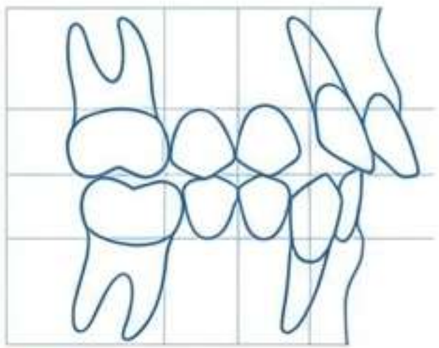

Classe II : Molaire inf distale. Div 1

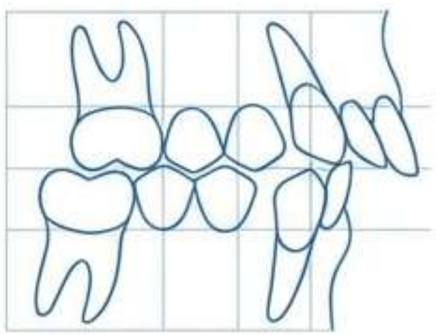

Classe II : Molaire inf distale. Div 2

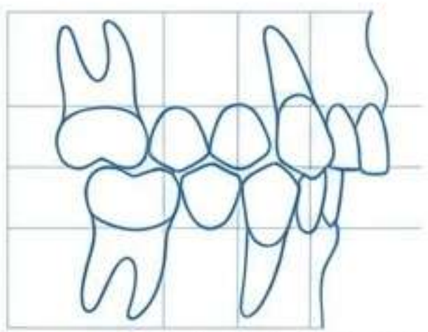

Classe III : Molaire inf mésiale (occlusion inversée)

- **Incisives :** Surplomb sagittal (moyenne 2 mm), Recouvrement vertical (Normal=2, Supraclusion vs Béance), Milieux inter-incisifs.

- **Molaires** (Classification d'Angle 1899) :
  - Classe I : Normocclusion (décalage demi-cuspide mésiale de l'inférieure).
  - Classe II : Molaire inf distale. Div 1 (incisives en vestibuloversion), Div 2 (centrales en linguoposition).
  - Classe III : Molaire inf mésiale (occlusion inversée).

Courbes de Compensation :

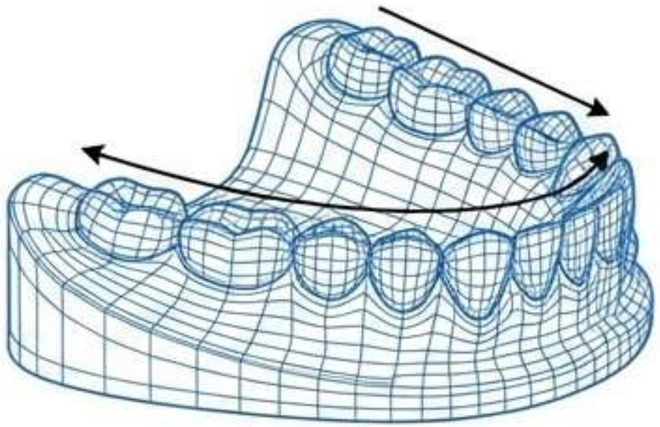

Courbe de Spee

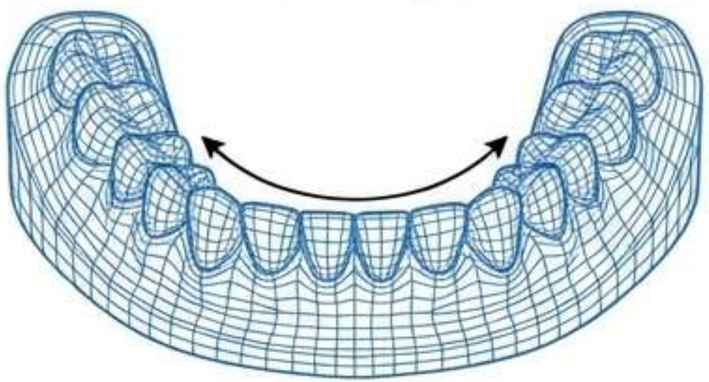

Courbe de Wilson

- **Courbe de Spee :** Sagittale, concavité supérieure (pointe canine vers cuspides postérieures).

- **Courbe de Wilson :** Frontale transversale (concavité diminue vers les prémolaires).

Dentist Web

THE CLINICAL ARCHITECT'S BLUEPRINT: RAPPORTS DYNAMIQUES & FONCTIONS

2.2.6.2 Rapports Dynamiques :

- **Protrusion** : Guide incisif désocclut les secteurs postérieurs. Interférence travaillante (obstacle dentaire unique).

Interférence protrusive non travaillante : Contact exagéré au niveau des molaires interrompant le glissement antérieur. [Ref: Q55]

- **Diduction (Latéralité) :** Côté travaillant (Fonction canine idéale vs Fonction groupe) / Côé non travaillant (doit avoir désocclusion totale).

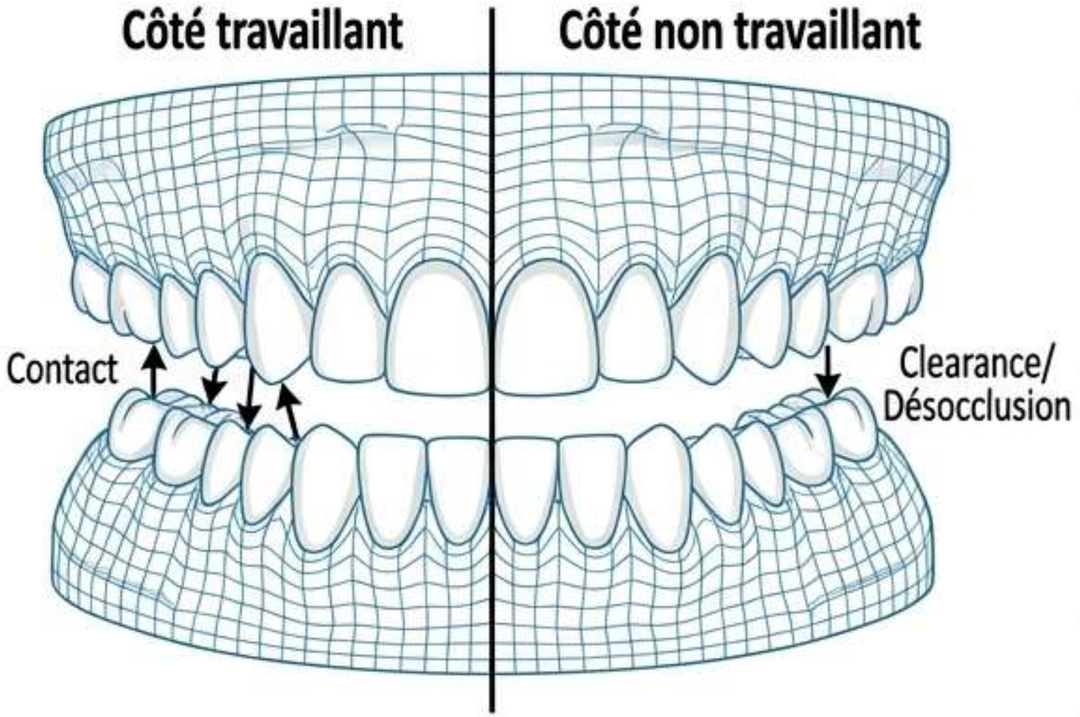

2.2.6.2 Fonctions :

- **Déglutition** (contraction orbiculaires, interposition).

→

- **Mastication** (unilatérale alternée normale).

→

- **Respiration :** Respiration buccale = fréquente de gingivite. [Predicted - Etiological trigger]

→

- **Phonation :** Consonnes tardives (J, S, Z, CH).

Dentist Web

THE CLINICAL ARCHITECT'S BLUEPRINT: EXAMENS RADIOLOGIQUES

3.1 Examens Radiologiques :

Le **bilan radio long cône** (17 à 21 clichés) est réalisé grâce à un angulateur (examen intra-oral de référence).

[Ref: Q3 (2022)]

La **radiographie interproximale** ou **wing** permet de mettre en évidence la présence de carie (et septum osseux, mais apex non visible).

[Ref: Q12 (2017)]

Le **cône beam (CBCT)** permet la détection des **lésions intra-osseuses** (Image 3D, irradiant moins qu'un scanner, mais n' étudie pas les tissus mous).

[Ref: Q1 (2017)]

Panoramique : Examen global 2D, mais distorsions importantes. Ne permet pas l'étude vestibulo-palatine.

Dentist Web

THE CLINICAL ARCHITECT'S BLUEPRINT: EXAMENS COMPLÉMENTAIRES

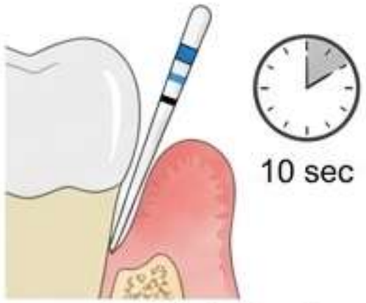

Réservés aux parodontites agressives, réfractaires, et sévères + maladies systémiques. [Ref: Q4 (2017)]

3.2 Tests Microbiologiques : Pointes de papier stériles, isolation, 10 secondes in situ.

Cultures : "Gold Standard", permet antibiogramme (Aa, Pg, Bacteroides).
PCR : Haute sensibilité, amplification ADN.

Test BANA : Détecte enzymes spécifiques du Complexe Rouge (*T. forsythensis, P. gingivalis, T. denticola*). [Predicted - Specific enzymatic markers]

3.3 Biologie (FNS, TP, VS, Glycémie)

Paramètres	Homme adulte	Femme	Enfant	Nouveau-né
Nombre de globules rouges (10^{12}/L)	4,5 à 6	4 à 5,4	3,6 à 5	5 à 6
Hémoglobine (g/dL)	13 à 18	12 à 16	12 à 16	14 à 20
Hématocrite	0,40 à 0,54	0,37 à 0,47	0,36 à 0,44	0,44 à 0,60
VGM (µm³)	85 à 98	85 à 98	70 à 86	100 à 110
CCMH (g/dL)	32 à 36	32 à 36	32 à 36	32 à 36
TCMH	32 à 36	32 à 32	32 à 36	32 à 36
TCMH (pg)	27 à 32	27 à 32	25 à 32	29 à 37
Nombre de leucocytes (10^2/L)	4 à 10	4 à 10	4 à 12	10 à 25
P. neutrophiles (10^9/L)	1,5 à 7	1,5 à 7		
P. éosinophiles (10^9/L)	< 0,5	< 0,5	< 0,5	< 1
P. basophiles (10^9/L)	< 0,05	< 0,05	0	0
Lymphocytes (10^9/L)	1 á 4	1 á 4	4 á 8	2 à 10
Monocytes (10^9/L)	0,1 à 1	0,1 à 1		
Nombre de plaquettes (10^9/L)	150 à 500	150 à 500	150 à 500	150 à 500

Dentist Web

THE CLINICAL ARCHITECT'S BLUEPRINT: DIAGNOSTIC ET PRONOSTIC

4. Diagnostic :

Le diagnostic parodontal dépend de la classification utilisée. [Ref: Q19 (2025)]

Étiologie : 1. Bactérien (Biofilm), 2. Locaux (Rétention plaque), 3. Fonctionnels (Trauma occlusal = aggravant), 4. Systémiques (Diabète, Tabac, Stress).



5. Pronostic (Global vs Unitaire) :

Généraux :	Locaux :
Âge vs Perte attache, Tabac, Génétique, Coopération.	Les dents monoradiculées ont un meilleur pronostic que les pluriradllculées (plus faciles à surfacer). Furcations ouvertes = Mauvais. Perte osseuse horizontale = Bon pronostic, Verticale = Mauvais. Mobilité (mauvais critère isolé).

Dentist Web

THE CLINICAL ARCHITECT'S BLUEPRINT: PLAN DE TRAITEMENT CHRONOLOGIQUE

CHRONOLOGIQUE

6.1 Phase Initiale (Étiologique) : Hygiène, détartrage/surfaçage, ATB, élimination rétention plaque, contention provisoire.

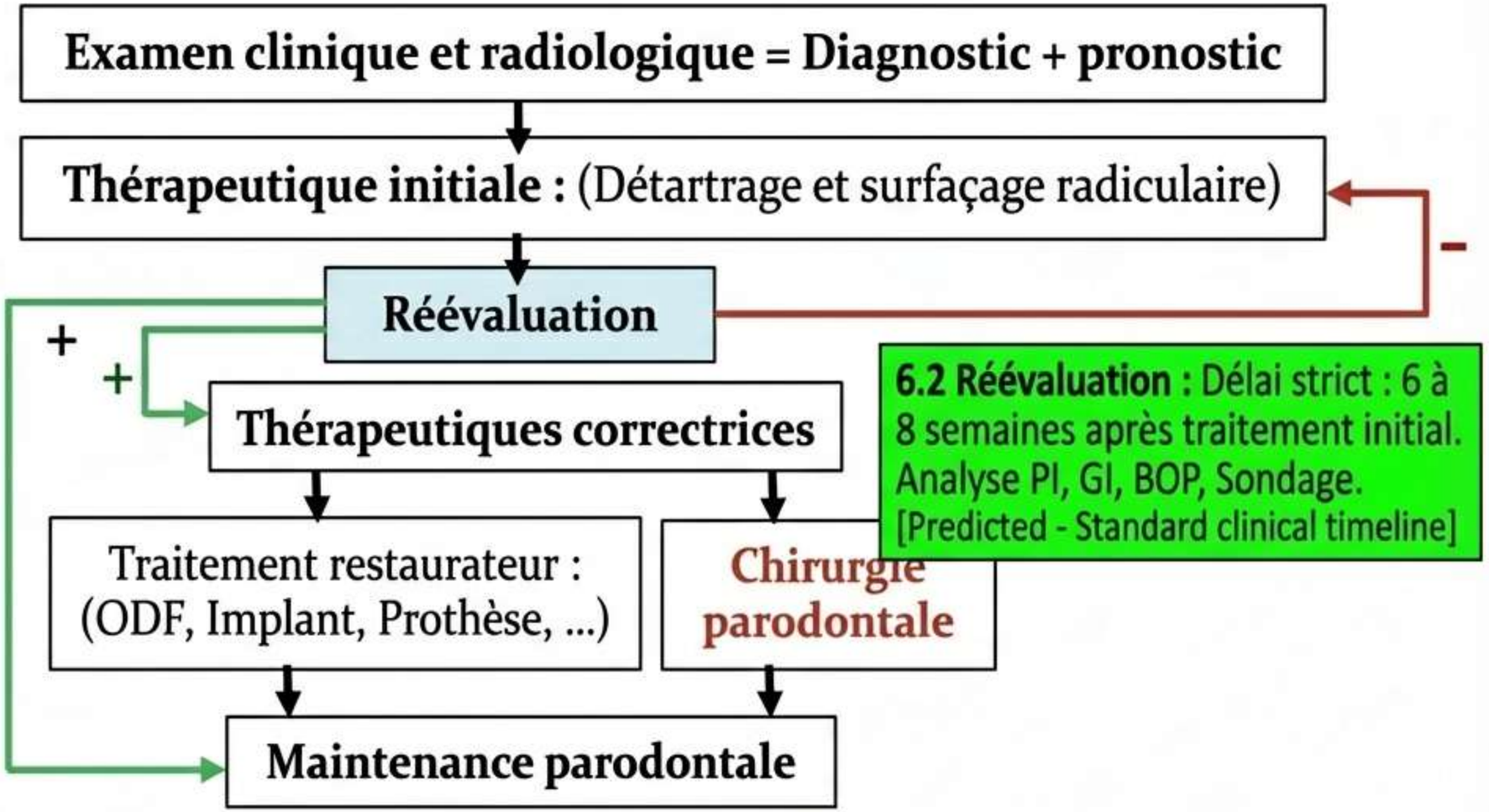

6.2 Réévaluation : Délai strict : 6 à 8 semaines après traitement initial. Analyse PI, GI, BOP, Sondage. [Predicted - Standard clinical timeline]

6.3 Phase Correctrice : Chirurgie (Gingivectomie, lambeaux, comblement), Réhabilitation occluso-fonctionnelle (Prothèse fixe, implants, ODF prothèse fixe, implants, ODF majeur).

6.4 Maintenance (TPS) : Professionnelle (contrôles, détartrage) + Personnelle. Évite la récidive.

Dentist Web

THE CLINICAL ARCHITECT'S BLUEPRINT: ANALYSE STRATÉGIQUE DES EXAMENS PASSÉS ET FUTURS

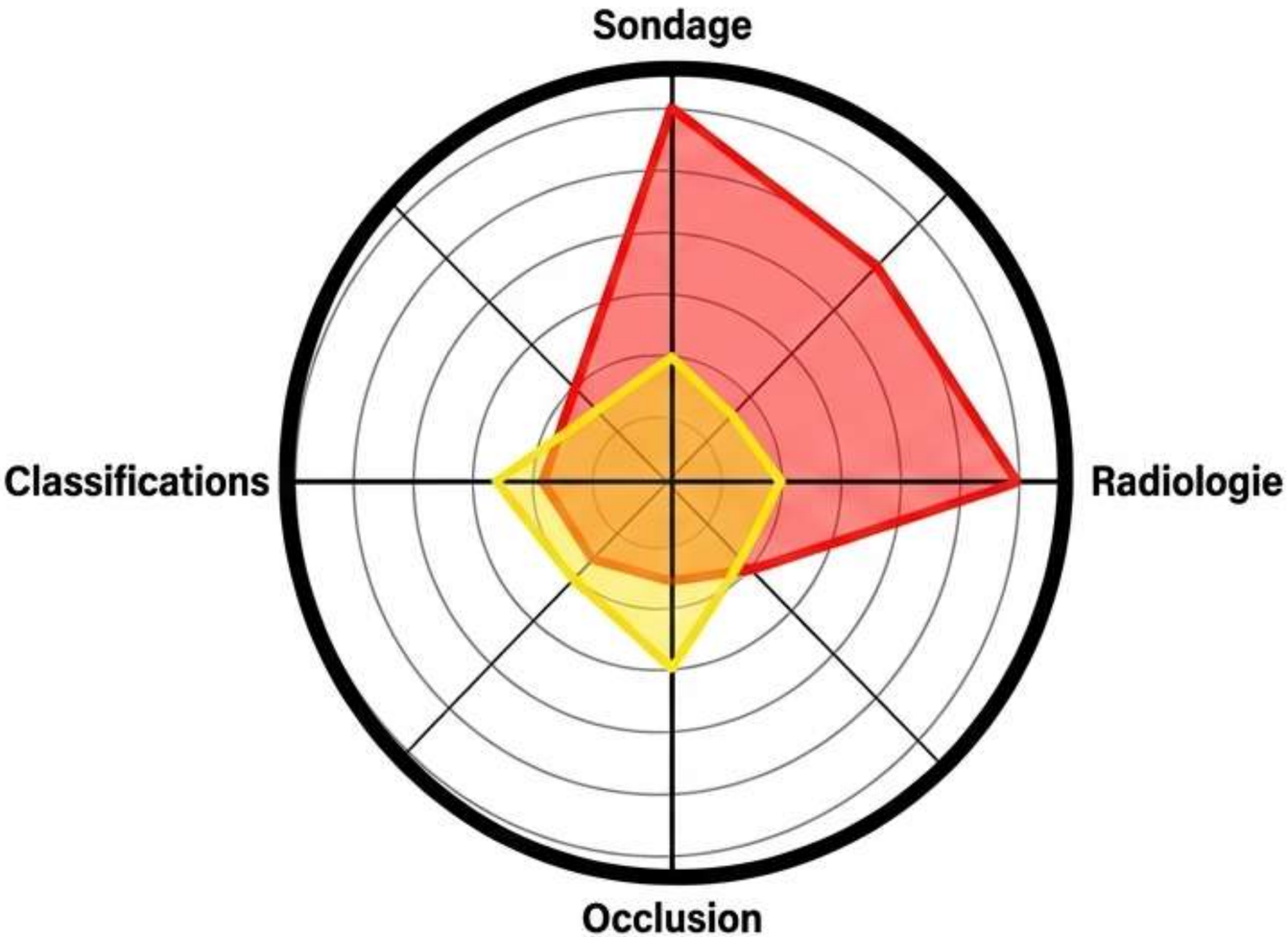

Rouge = Hyper-testé; Jaune = Testé Régulièrement

Les zones rouges (Hyper-testées) :
Instruments de sondage (Nabers, Williams), rôles précis du sondage (BOP, poches, furcations), définitions des radio (CBCT vs Bite-wing).

Les cibles futures (Prédictions Vertes) :
Classifications modernes (Cairo, Miller, Placek), pressions de sondage (25g), microbiologie moléculaire (Complexe rouge, BANA), mécanismes physiopathologiques (halitose/anaérobies).

Le Piège Classique :
Confondre les limites mathématiques du niveau d'attache (JAC) vs la profondeur de poche (rebord gingival).

Dentist Web

EXAMEN PARODONTAL

- **Interrogatoire**
  - Identité
- **Exobuccal**
  - Symétrie
  - Ganglions
  - ATM
- **Endobuccal**
  - Hygiène
    - PI
    - OHI-S
  - Parodonte
    - GI
    - Sondage
    - Nabers
  - Occlusion
    - Spee/Wilson
    - Angle
- **Examens Complémentaires**
  - Radio
    - Bite-wing
    - CBCT
  - Biologie
    - FNS
    - PCR
    - BANA
- **Traitement**
  - Initiale → Réévaluation → Chirurgie → Maintenance

Final Output Check:
PDF fully scanned.
100% content coverage confirmed
No omissio

Dentist Web